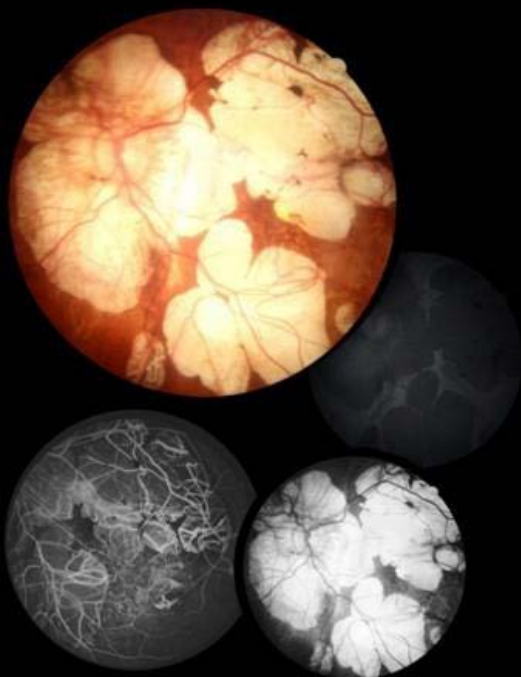
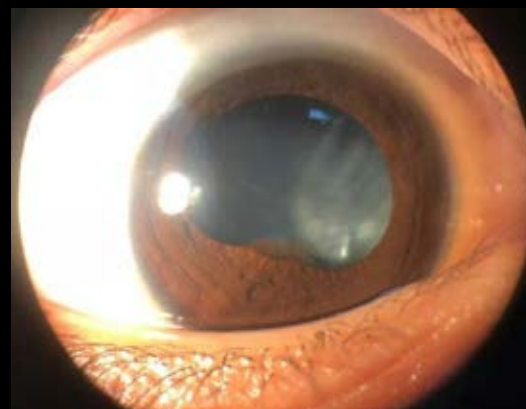

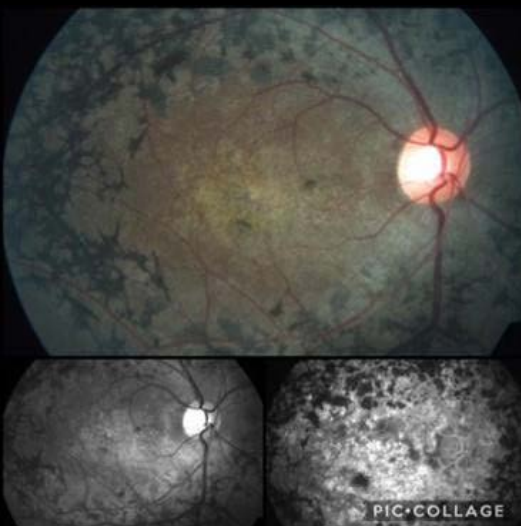
## GALERÍA FOTOGRÁFICA



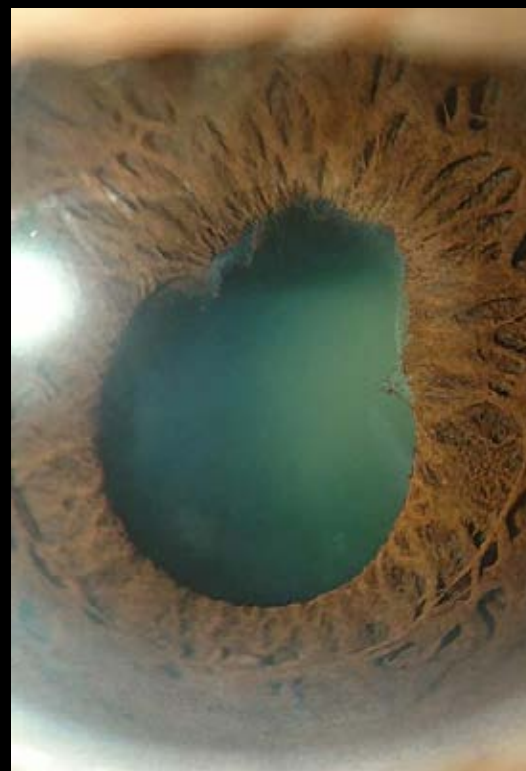Degeneración Coroidomiópica  
Centro Oftalmológico León



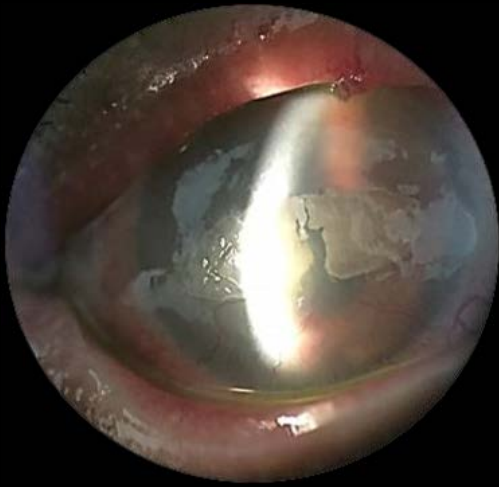Catarata Uveítica  
Centro Oftalmológico León



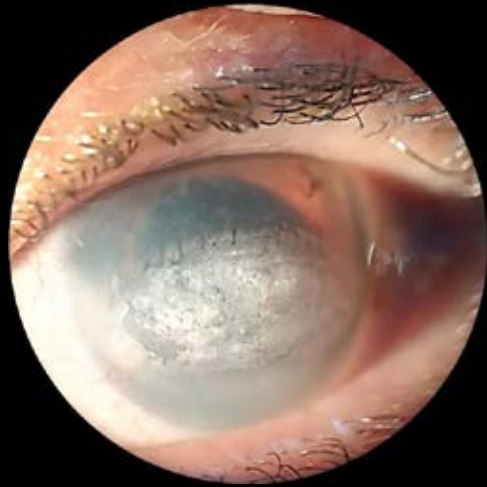Retinosis Pigmentosa  
Centro Oftalmológico León



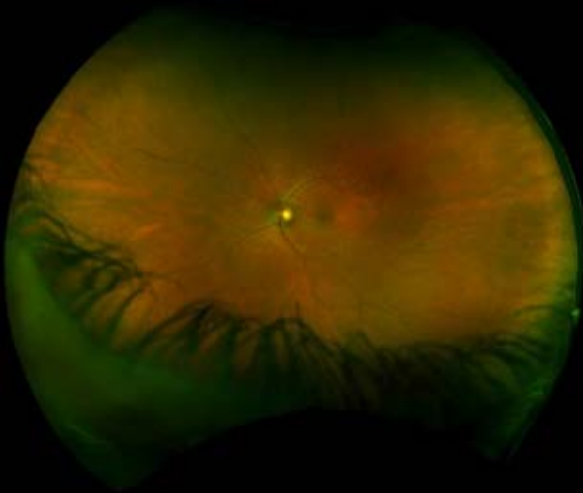Sinequia Posterior  
Centro Oftalmológico León



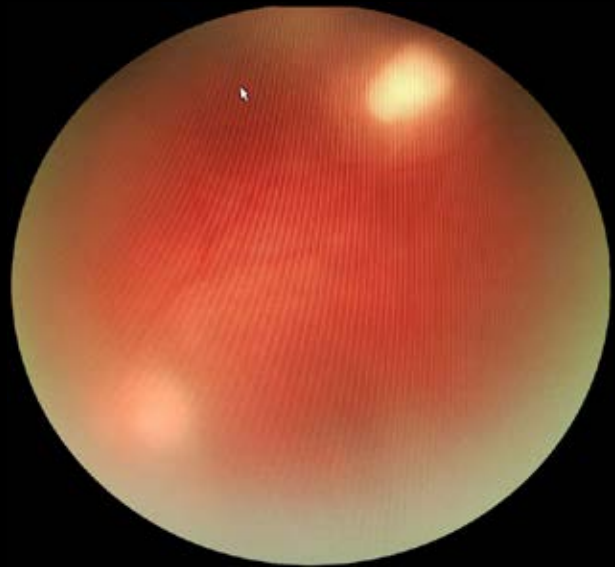
Queratoopatía en banda  
Centro Oftalmológico León



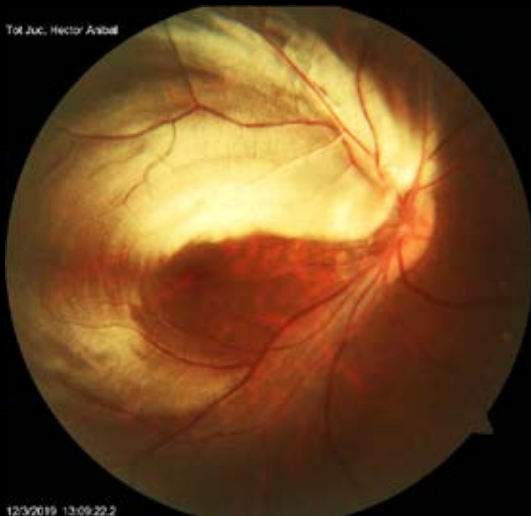Queratoopatía en banda  
Centro Oftalmológico León



Enfermedad de Stargardt  
Dra. Laura Reyna



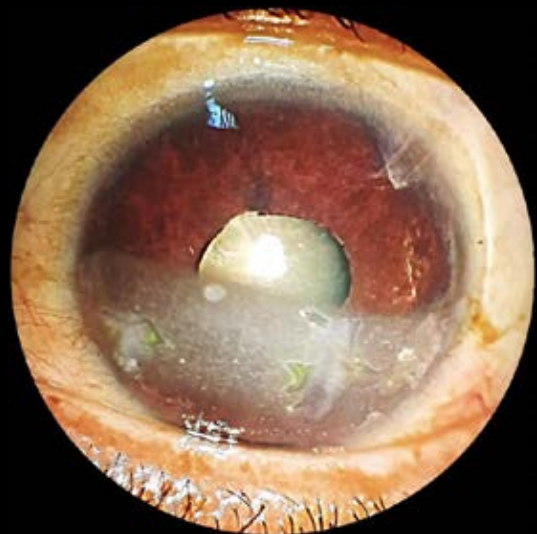Uveítis Posterior  
Centro Oftalmológico León



Tot Juc. Hector Anibal

12/3/2019 13:09:22.2

Mielinización de fibras nerviosas  
Dra. Amanda Villalobos



Queratoopatía en banda, Catarata y Shunt de IVA  
Centro Oftalmológico León

Derechos de Autor (c) 2021 Centro Oftalmológico León; Laura Sofía Reyna Soberanis, Amanda Villalobos.



Este texto está protegido por una licencia [Creative Commons 4.0](#).

Usted es libre para Compartir —copiar y redistribuir el material en cualquier medio o formato— y Adaptar el documento —remezclar, transformar y crear a partir del material— para cualquier propósito, incluso para fines comerciales, siempre que cumpla la condición de:

**Atribución:** Usted debe dar crédito a la obra original de manera adecuada, proporcionar un enlace a la licencia, e indicar si se han realizado cambios. Puede hacerlo en cualquier forma razonable, pero no de forma tal que sugiera que tiene el apoyo del licenciante o lo recibe por el uso que hace de la obra.

[Resumen de licencia - Texto completo de la licencia](#)